

Gesellschaft für Fuß- und
Sprunggelenkchirurgie e.V.
Society for Foot and Ankle Surgery

FUSSCHIRURGIE

Informationen
für unsere Patienten



Herausgeber:

Gesellschaft für Fuß- und Sprunggelenkchirurgie e.V.

Society for Foot and Ankle Surgery

Gewerbegebiet 18 | 82399 Raisting

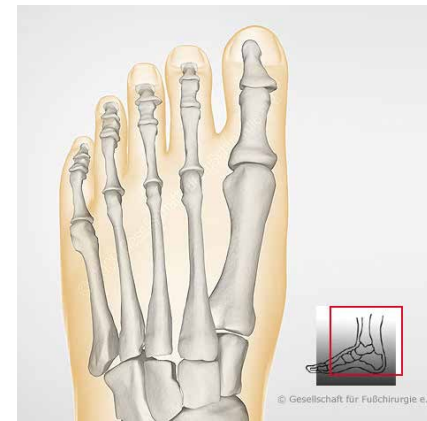
Tel. 08807-94 9244 | Fax 08807-94 9245 | info@gffc.de | www.gffc.de

Text/Bilder: ©GFFC – Kopie und Abdruck, auch auszugsweise, nur mit Genehmigung der GFFC.

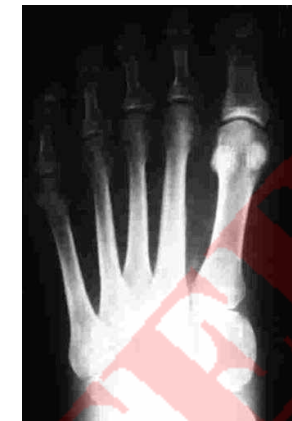Haben Sie Fußprobleme?

Mit Ihren Fußproblemen sind Sie nicht auf sich allein gestellt. Eine zunehmende Anzahl Erwachsener, Jugendlicher und auch Kinder hat Beschwerden an den Füßen. Viele Probleme lassen sich ohne Operation verbessern oder auch beseitigen. Einlagen, angepasstes Schuhwerk, Polsterungen und eine gezielte Krankengymnastik sind dabei die entscheidenden Maßnahmen. Bei einigen Erkrankungen ist allerdings ein operativer Eingriff sinnvoll. Ziel der Operation ist es, die gestörte Funktion des Fußes zu verbessern oder wiederherzustellen und damit die Schmerzen zu beseitigen. Kosmetische Probleme stellen nur in Ausnahmefällen einen Grund zur Operation dar. Dieses Informationsheft soll Ihnen eine Übersicht über die häufigsten Erkrankungen des Fußes geben und Ursachen sowie Behandlungskonzepte erläutern. Die dargestellten Behandlungsverfahren sind allgemeine Grundprinzipien und können vom jeweiligen Behandler in abgewandelter Form angewandt werden.

Schemazeichnungen



Gesunder Fuß (Schema)



Röntgenbild (d-p)

Hinweis!

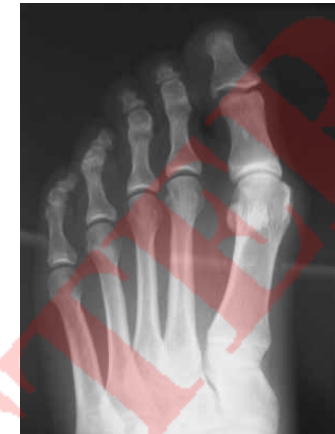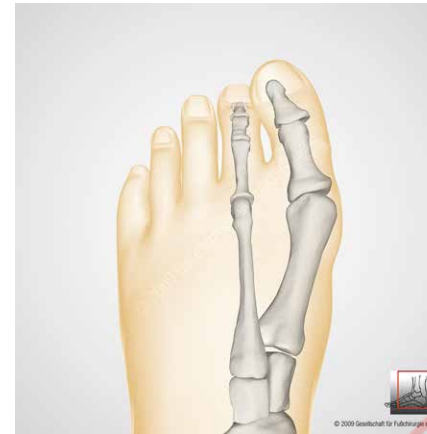© Der Inhalt, die Darstellungen und das Operationseinwilligungsformular sind urheberrechtlich geschützt! Kopien, auch auszugsweise, sind untersagt und bedürfen der Zustimmung der GFFC. Zuwiderhandlungen werden zivil- und strafrechtlich verfolgt. (Stand: 2016)

Hallux valgus – Großzehenballen

Die häufigsten Probleme am Vorfuß entstehen an der Großzehe. Unter einem Großzehenballen oder auch Hallux valgus versteht man eine Abweichung der Großzehe im Grundgelenk kleinzehenwärts. Oft besteht zusätzlich eine Drehfehlstellung. Eine erbliche Vorbelastung ist in der Regel vorhanden. Enges Schuhwerk begünstigt bei entsprechender Veranlagung die Fehlstellung, ist allerdings nicht die Ursache für die Entstehung eines Ballens. Die Fehlbelastung des Fußes führt zu einer Aufspreizung zwischen dem ersten und zweiten Mittelfußknochen und damit zum Heraustreten des ersten Mittelfußköpfchens. Nicht eine Knochenanlagerung, sondern das herausgetretene Mittelfußköpfchen bildet den „Ballen“. Je nach Ausprägungsgrad kommen verschiedene Operationsverfahren zur Anwendung.

Hallux valgus – Großzehenballen

Leichte Form

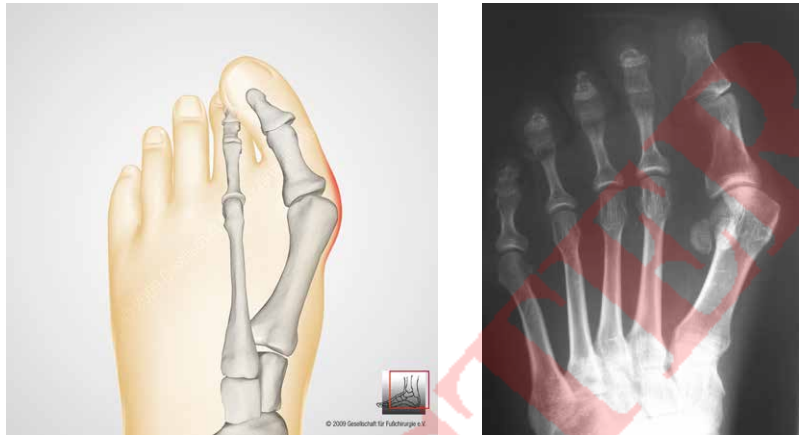

Bei der leichten Ausprägung des Ballens ist die Beweglichkeit im Grundgelenk der Großzehe meist ungestört und eher schmerzarm. Über dem Ballen kann sich ein Schleimbeutel bilden und Entzündungen hervorrufen. In diesem Anfangsstadium können Veränderungen des Schuhwerks und auch Einlagen zur Besserung führen. Bei dauerhaften Schmerzen im Gelenk oder wiederholten Entzündun-

gen des Schleimbeutels sollte auch in diesem Stadium operiert werden. Meist ist eine einfache Entfernung des Knochenvorsprungs nicht ausreichend, so dass eine Umstellung des Mittelfußknochens (Osteotomie) erfolgen muss, wie dies auch bei der mittelschweren Form erforderlich ist. Hier sind Sägeschnitte am Knochen erforderlich, um die Knochenachse zu verändern.

Hallux valgus – Großzehenballen

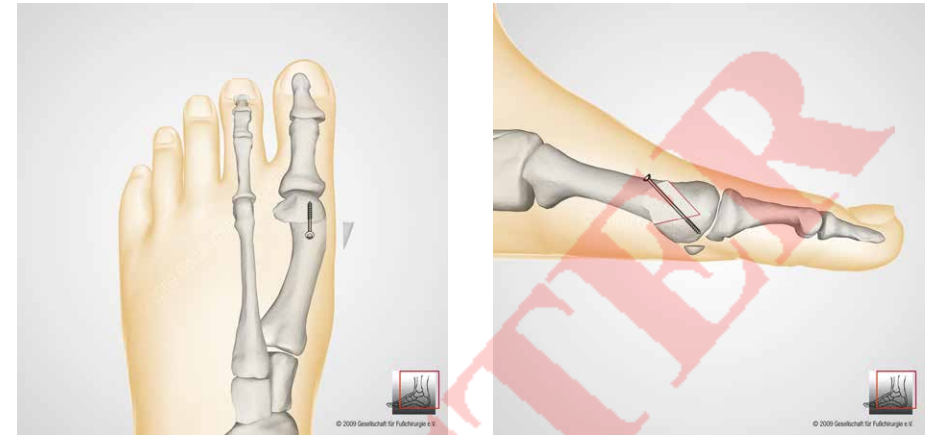
Mittelschwere Form



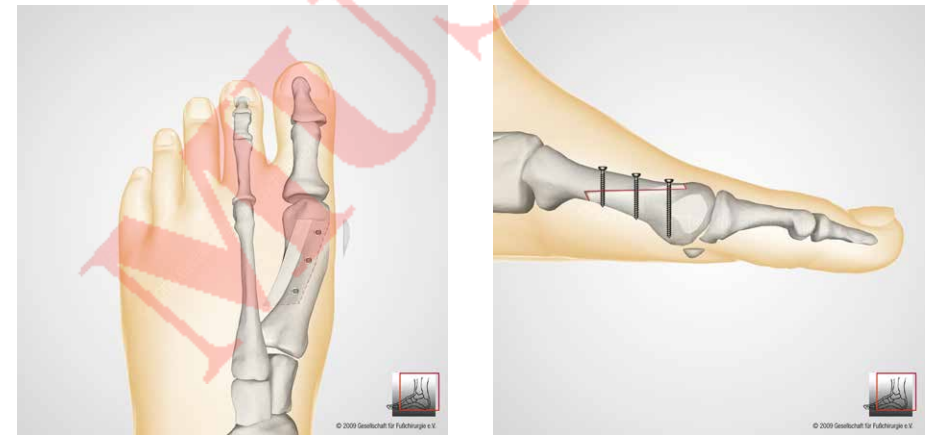
Die Aufspreizung zwischen den Mittelfußknochen nimmt zu, die Beweglichkeit im Großzehengrundgelenk ist oft schmerzhaft und eingeschränkt. Der „Ballen“ neigt zu Entzündungen und ist auch in Ruhe schmerzhaft. Neben einer sparsamen Abtragung der Knochenauflagerung wird die Aufspreizung zwischen den Mittelfußknochen

durch eine Umstellung des 1. Mittelfußknochens korrigiert. Ziel der Operation ist die Wiederherstellung eines funktionierenden Gelenkes. Eine Verkürzung oder Versteifung des Gelenkes ist nicht erforderlich. Verschiedene Operationsmethoden werden angewendet, um dies zu erreichen.

Zwei Operationsmethoden als Beispiele



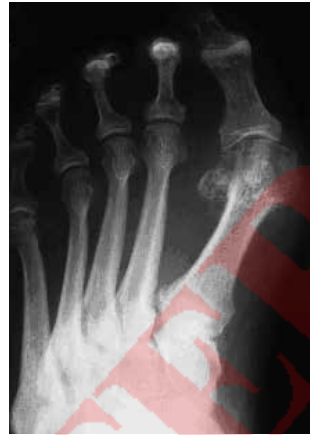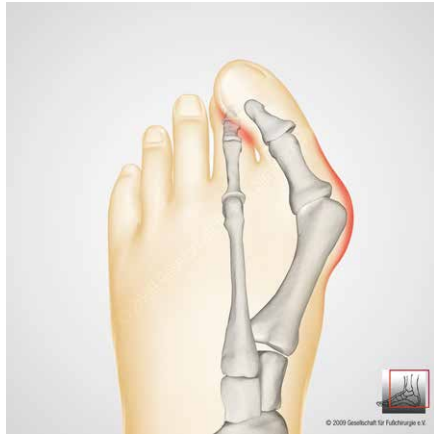Operation nach Austin/Chevron (oben) seitliche Ansicht



Z-Osteotomie nach Meyer-Scarff (oben) seitliche Ansicht

Hallux valgus – Großzehenballen

Schwere Form



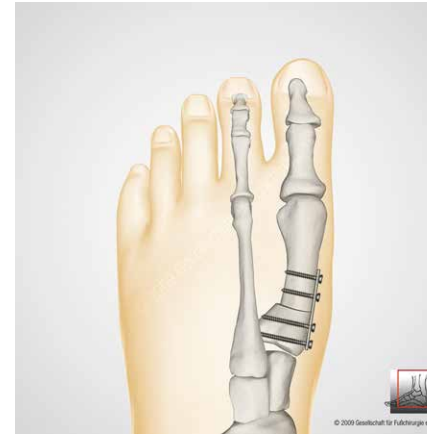Hier ist der Ballen so stark ausgeprägt, dass eine Umstellung des ersten Mittelfußknochens im Bereich der Basis erfolgen muss. Manchmal ist auch eine Versteifungsoperation zwischen dem ersten Mittelfußknochen und dem ersten Fußwurzelknochen

erforderlich. Dies behindert den Abrollvorgang im Großzehengrundgelenk nicht. Beide Operationsverfahren können eine Entlastung des operierten Fußes von ca. 6 bis 8 Wochen erfordern.

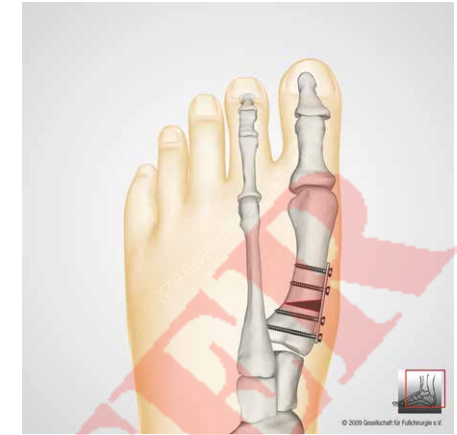Nachbehandlung

Bei der Korrektur der einfachen und mittelschweren Form ist meist eine rasche Vollbelastung möglich. Ein Verbandsschuh und bei Bedarf Gehstützen sind für 4 bis 6 Wochen erforderlich. Bei der schweren Form richtet sich die Art und die Dauer der Nachbehandlung nach der Operationsmethode und wird von Ihrem Operateur festgelegt. Nach Abschluss der Wundheilung beginnt die Krankengymnastik, wenn dies erforderlich ist. Eine Selbstbeübung des Großzehengelenkes ist sinnvoll, um Narbenbildung im Gelenk zu reduzieren. Nach Rückgang der Schwellung ist es wieder möglich, einen normalen Schuh zu tragen. Die Dauer der Arbeitsunfähigkeit richtet sich nach Ihrem Beruf.

Basiskeilosteotomie

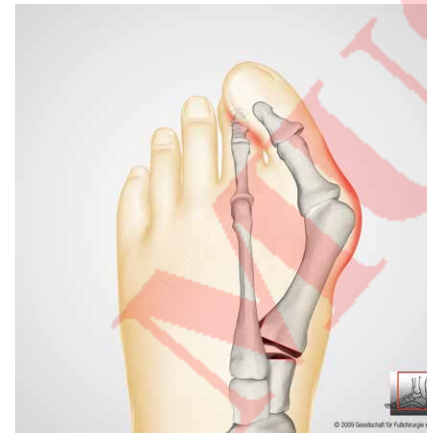


schließende Osteotomie

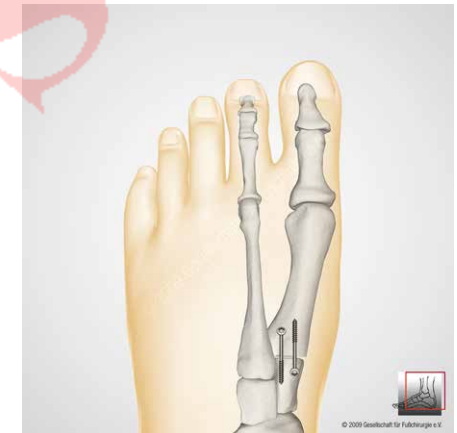

öffnende Osteotomie

Versteifung zwischen 1. Mittelfußknochen und 1. Fußwurzelknochen (TMT1-Arthrodesese, mod. nach Lapidus)



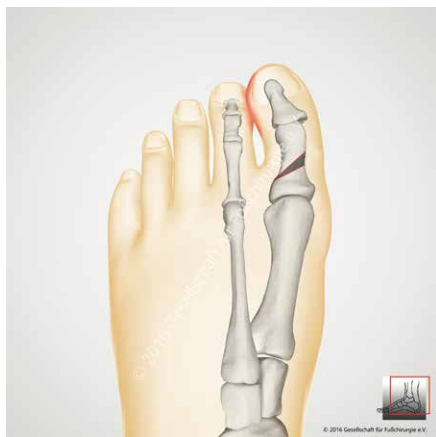Korrektur durch Keilentnahme



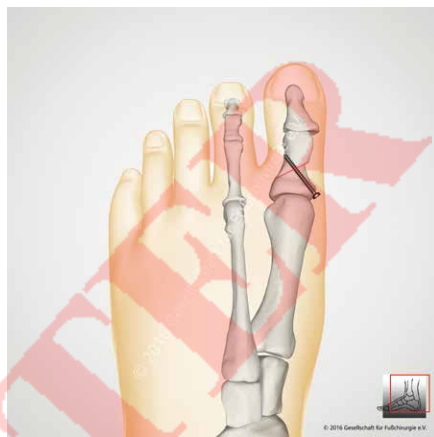Fixation mit Schrauben oder Platten

Hallux valgus interphalangeus – Knickbildung der Großzehe

Operation nach Akin



vor der Operation



nach Entnahme eines Knochenkeils
aus dem Großzehengrundglied

Durch eine Knickbildung der Großzehe („Hallux valgus interphalangeus“) kann es zu schmerzhaften Druckproblemen und Schwielenbildung zwischen Großzehe und der benachbarten 2. Zehe kommen.

Zur Korrektur wird ein kleiner Knochenkeil aus dem Großzehengrundglied entnommen (Operation nach Akin). Damit kann die Großzehe

wieder in die richtige Richtung geschwenkt werden. Zur Fixierung des durchtrennten Knochens können eine Schraube, Metallklammern, eine Drahtschlinge oder auch eine Naht des Knochens verwendet werden.

Diese Operation wird häufig als Ergänzung zu einer Hallux valgus Operation vorgenommen.

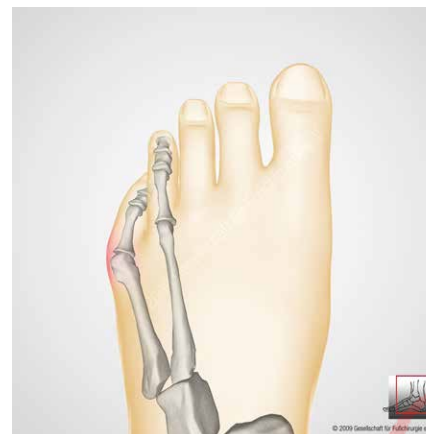Nachbehandlung

Damit der durchtrennte Knochen wieder zusammenwachsen kann, ist das Tragen eines speziellen Verbandsschuhes in der Regel für 4 bis 6 Wochen notwendig, es sei denn, dass ein zusätzlich durchgeführter Eingriff eine andere Nachbehandlung erforderlich macht.

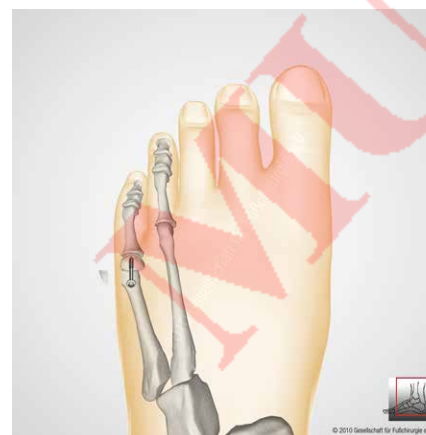
Schneider- oder Kleinzehenballen (Bunionette)

Im Bereich der Kleinzehne können ähnliche Veränderungen wie an der Großzehe auftreten, die in gleicher Weise zu schmerzhaften Druck-

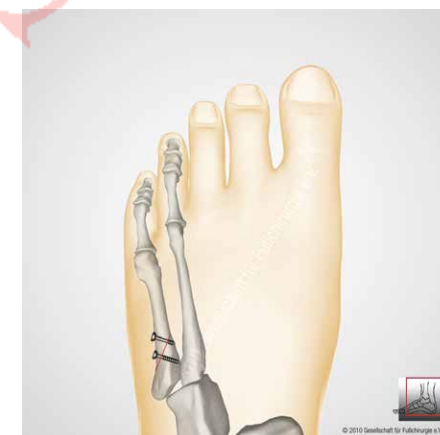
erscheinungen an der Fußaußenseite führen. Ein Beispiel hierfür sind die dann auftretenden Schmerzen beim sogenannten „Schneidersitz“ (deswegen auch „Schneiderballen“ genannt). Die Behandlung kann wie am ersten Mittelfußknochen durch eine Verschiebung des Köpfchens (Austin-Op.) oder durch Keilentnahme aus dem Schaft erfolgen.



Schneiderballen



Verschiebung des Köpfchens



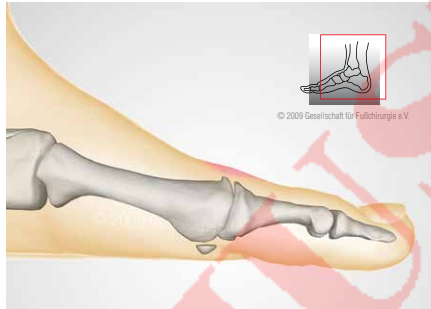Keilentnahme aus dem Schaft

Verschleiß des Großzehengrundgelenks (Arthrose)

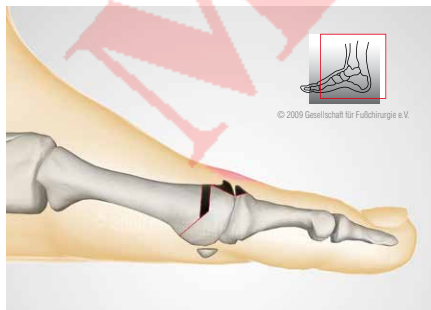
Unter einer **Arthrose** versteht man einen Verschleiß des Gelenkknorpels. Die Zerstörung des Gelenkes im Großzehengrundgelenk führt letztendlich zu einer schmerzhaften Bewegungseinschränkung und einer schmerzhaften Knochenauflagerung auf dem ersten Mittelfußknochen. Die

Behandlung richtet sich nach dem Stadium der Arthrose. Bei weit fortgeschrittener Arthrose ist der Gelenkerhalt nicht möglich. Es kann dann nur die Gelenkentfernung, die Versteifung oder der Ersatz durch ein Kunstgelenk durchgeführt werden.

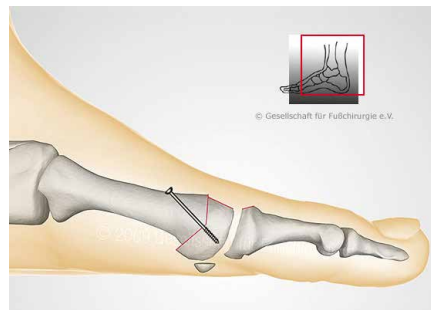
Wenn Gelenkerhalt möglich:



vor der Operation

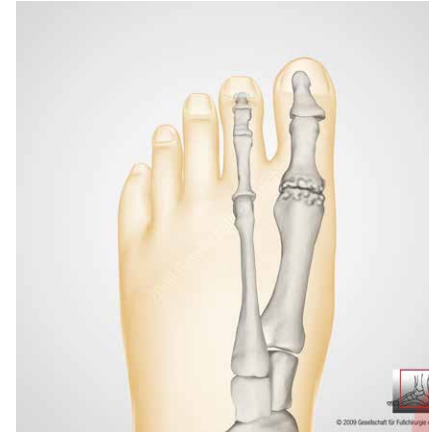

ausgedehnte Knochenabtragung mit Entfernung einer kleinen Knochenscheibe aus dem 1. Mittelfußknochen

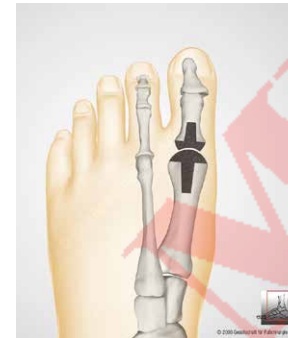

Umstellung (Osteotomie)

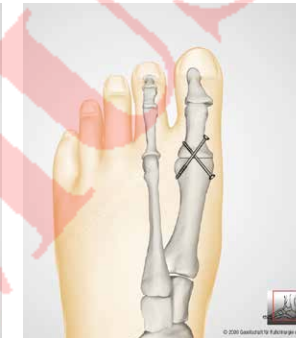Wenn Gelenkerhalt nicht möglich:



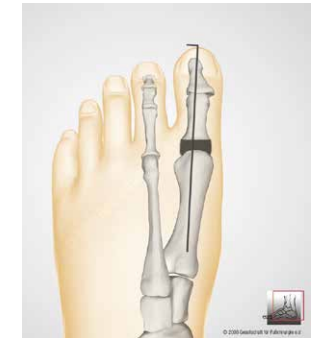vor der Operation



Gelenkersatz durch Prothese



Gelenkversteifung



Gelenkentfernung

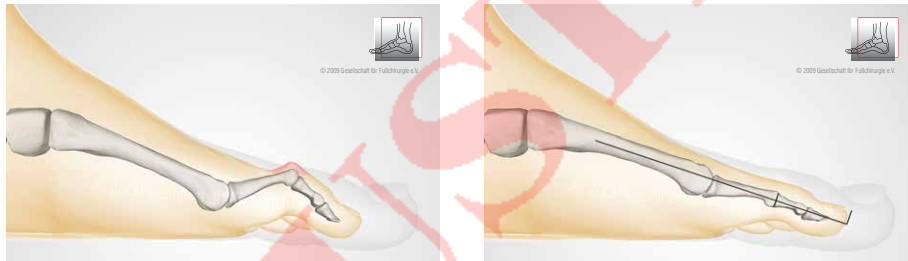Nachbehandlung

Die Nachbehandlung richtet sich ganz nach der Ausdehnung der Operation und wird von Ihrem Operateur festgelegt. Ein Verbandsschuh wird verordnet und muss getragen werden.

Hammerzehe – Krallenzehe – Klauenzehe

Es handelt sich hierbei um eine Fehlstellung der Zehen mit einer Beugung im Mittelgelenk und einer wechselnden Stellung im Grund- und Endgelenk. Durch den Druck des Knochens unter der Haut kommt es zur Ausbildung von schmerzhaften Hornschwielen und zeitweilig entzündeten Schleimbeuteln über den betroffenen Gelenken. Die Hammerzehen sind oftmals mit einer Ballenfehlstellung

kombiniert. Bei der operativen Behandlung der Hammerzehe wird das Köpfchen des Grundgliedes entfernt. Die dann korrigierte Stellung wird durch einen Draht stabilisiert, der meist nach 2 bis 4 Wochen wieder schmerzfrei aus der Zehe entfernt wird. Abhängig von der Art der Fehlstellung (Krallenzehe /Klauenzehe) ist auch eine Korrektur am Endgelenk und am Grundgelenk erforderlich.



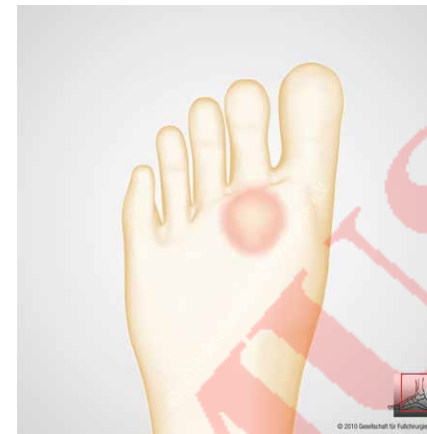Nachbehandlung

Meist ist die Vollbelastung im Therapieschuh möglich. Nach Entfernung der Drähte aus den Zehen 2 bis 4 Wochen nach der Operation können weiche Schuhe getragen werden. Die Schwellneigung ist unterschiedlich und kann mehrere Wochen oder Monate andauern.

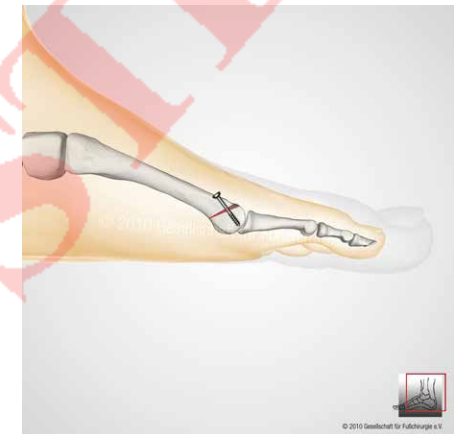Fußsohlenbeschwiellung

Die Fußsohlenbeschwiellung hat viele Ursachen. Grundsätzlich ist sie auf eine Fehlbelastung des Fußes zurückzuführen. Ein Ballen oder auch Hammerzehen können die Auslöser sein. Auch Fehlförmigkeiten des Mittel- und Rückfußes spielen eine Rolle. Gestörte Längenverhältnisse der Mittelfußknochen oder ihre isolierte

Fehlstellung sind selten alleinige Ursache für die Beschwerden. Die Behandlung richtet sich nach der auslösenden Ursache. Häufig ist eine Einlagenversorgung oder Schuhveränderung (Schmetterlingssohle) ausreichend. Andernfalls können operative Umstellungen am Knochen (Osteotomien) erforderlich werden.



Fehlbeschwiellung

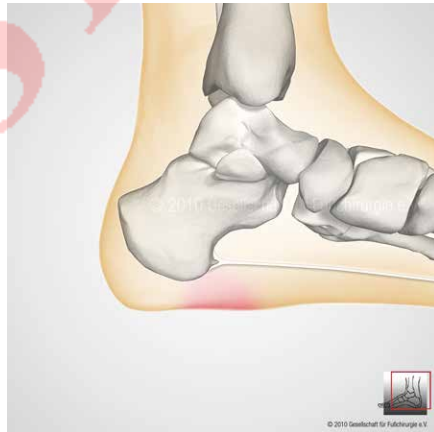


Sägeschnitt am Mittelfußknochen (Osteotomie)

Fersenschmerz im Fußsohlenbereich

Die Ursachen dieser Schmerzen werden fälschlicherweise dem Fersensporn zugeordnet. Tatsächlich handelt es sich jedoch um eine überlastungsbedingte Reizung der flächigen Sehnenplatte der Fußsohle. Durch Schwäche und Absinken des Fußgewölbes kommt es an der Verankerung der Sehnenplatte am Fersenbein zu schmerzhaften Entzündungen. Der ständige Zug dieser Sehnenplatte am Fersenbein führt zu einer knöchernen Ausziehung am Ansatz, die dann als **Fersensporn** bezeichnet wird. Etwa 90% der Beschwerden lassen sich durch Einlagen, medikamentöse Behandlung und Krankengymnastik behandeln. Sollte es dadurch nicht zu einer Besserung der Beschwerden kommen, besteht z.B. die Möglichkeit einer Stoßwellenbehandlung oder die der Röntgenreizbestrahlung. Wird eine operative Behandlung erforderlich, kann die Sehnenplatte im schmerz-

haften Bereich eingekerbt werden. Der Eingriff erfolgt offen oder aber minimalinvasiv. Die Abtragung des Sporns ist nicht zwingend erforderlich.



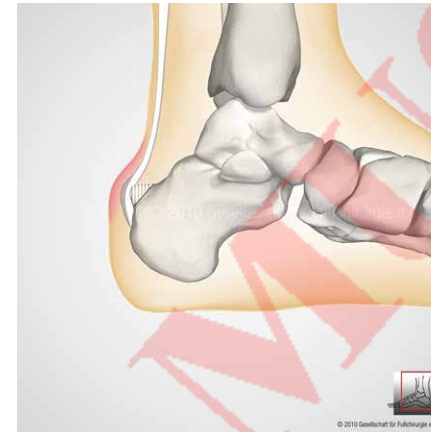
Nachbehandlung

Entfernung der Wundfäden 14 Tage nach der Operation. Entlastung bis zu diesem Zeitpunkt, danach zunehmende Belastung unter dem Schutz von Einlagen.

Fersenschmerz im hinteren Fersenbereich

Durch eine besondere Formvariante des Fersenbeines kann es im Ansatzbereich der Achillessehne zu einer Reizung und Schleimbeutelentzündung an der Ferse kommen. Wenn diese Schmerzen durch Einlagen und Schuhzurichtung nicht ausrei-

chend verbessert werden können, ist eine Entfernung des knöchernen Auswuchses der Ferse und des entzündeten Schleimbeutels sinnvoll. Manchmal ist hierzu sogar eine Ablösung und Neu-Einpflanzung der Achillessehne erforderlich.



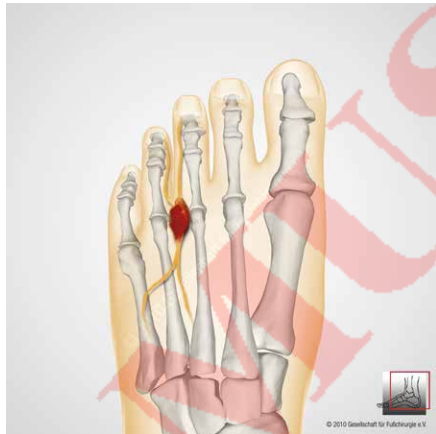
Nachbehandlung

Die Nachbehandlung richtet sich nach dem operativen Verfahren und kann mehrere Monate in Anspruch nehmen.

Morton-Metatarsalgie

Zwischen der 2. und/oder 3. und 4. Zehe kommt es durch einen besonderen Verlauf von Nerven gehäuft zur Ausbildung eines schmerzhaften Nervenknötens. Die konservative Behandlung umfasst eine Injektionsbehandlung und die Versorgung mit

speziellen Einlagen. Die chirurgische Behandlung besteht in der Freilegung und/oder Entfernung des Nerven und Nervenknötens. Es verbleibt damit meist eine Gefühlsminderung im Versorgungsgebiet der Zehen-Nerven.



Nachbehandlung

Nach gesicherter Wundheilung, die meist in einem Spezialschuh abgewartet wird, ist die rasche Vollbelastung möglich. Nervenschmerzen können anschließend noch mehrere Wochen anhalten.

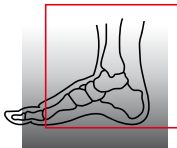
Verhalten nach einer Fußoperation

Für das Ergebnis der Operation ist die Nachbehandlung von großer Bedeutung. **Ihre intensive Mitarbeit** ist in dieser Phase besonders wichtig. **Schonung, Hochlagerung und Kühlung** sind allgemeine Maßnahmen, die zu einer schnellen Heilung beitragen. Schonung heißt, dass Sie sich bis zum Abschluss der Wundheilung (in der Regel bis zum Entfernen der Fäden nach 14 Tagen) auf die notwendigen häuslichen Verrichtungen beschränken sollten. Hochlagerung heißt, dass Sie das operierte Bein möglichst nicht herabhängen lassen, sondern sich immer die Möglichkeit des erhöhten Ablegens suchen. Alle nicht im Verband fixierten Gelenke sollten bewegt werden. Frühzeitige Bewegungsübungen können für den Heilungserfolg förderlich sein.

Anhaltende Schwellungszustände können durch Lymphdrainage behandelt werden. Mit diesen Maßnahmen und durch zusätzliche Heparinspritzen, die Sie sich täglich selbst verabreichen, können Sie das Thromboseisiko senken. **Bemerken Sie nach der Operation zunehmende pochende Schmerzen, Rötung und Schwellung des Fußes, können das erste Anzeichen einer Komplikation sein. Bitte nehmen Sie dann umgehend Kontakt mit Ihrem Operateur oder dem nächsten Krankenhaus auf.**



So finden Sie uns...



Gesellschaft für Fuß- und
Sprunggelenkchirurgie e.V.
Society for Foot and Ankle Surgery

Gewerbegebiet 18 | 82399 Raisting
Tel. 08807-94 92 44 | Fax 08807-94 92 45 | info@gffc.de | www.gffc.de
Text/Bilder: ©GFFC · Druck: NORA Druck, Raisting
Kopie und Abdruck, auch auszugsweise, nur mit Genehmigung der GFFC.
Umweltfreundlich gedruckt auf 100% Altpapier mit Farben auf Pflanzenölbasis.